

# 手部神经断裂伤的作业治疗

张瑞昆

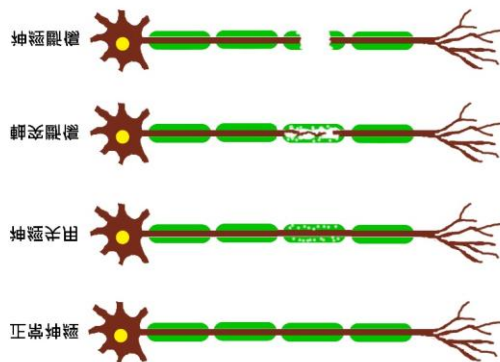
亚太手治疗学会会长

台湾高雄长庚纪念医院复健科职能治疗

手部的神经属于周围神经系统的神经纤维束，**周围神经轴突**，有具髓鞘神经纤维和无具髓鞘神经纤维两种；髓鞘不是神经元的一部份，它是由**许旺氏** (Schwann)细胞组成，每一神经纤维节由一个许旺氏细胞包围；髓鞘被有规则地间隔成不连续状的结，称为**兰氏结**(Ranvier node)。它可以让神经的讯号传递加快。

## 一、神经伤害的类型

Seddon(1944)描述三种临床神经伤害的类型：(图 1)



(图 1)

(一) **神经失用**(neuropraxia): 神经被暂时性的阻断、麻痹不全，功能上会有暂时性的受损，但在显微镜下看不到神经退化的证据，一般在几周内就能恢复得又快又完全。压力是引起此伤害的最常见原因。

(二) **轴突断伤**(axonotmesis): 轴突受到伤害 / 断裂，但周围的结缔组织鞘仍保有完整性，华氏退化在周围发生。一般需要几个月的时间才能使功能恢复。压伤、牵引、和压迫是最常见的原因。

(三) **神经断伤**(neurotmesis): 神经干完全切断，这是最严重的神经伤害。需要手术修补缝合后，才有可能慢慢再生，逐渐恢复功能，但需要花费更长的时间。

## 二、手部神经断裂伤的外科处置及作业治疗

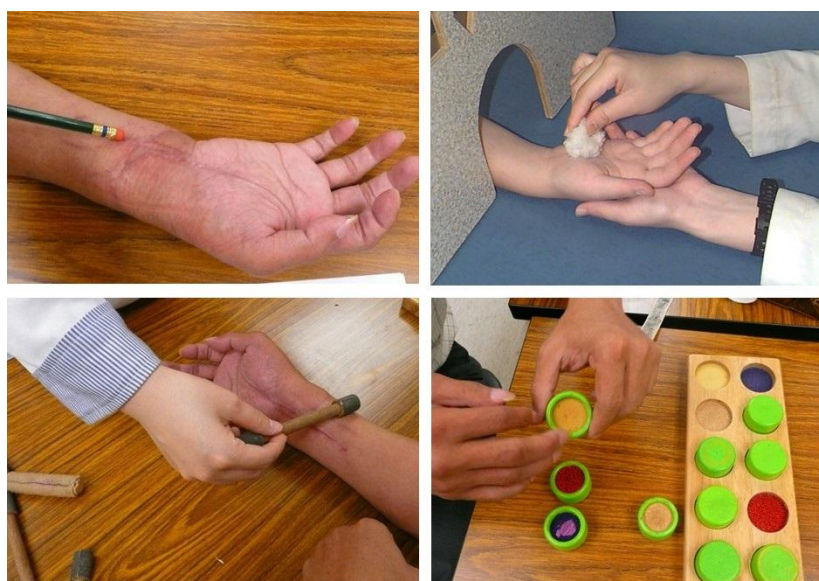手部神经断裂可以分为完全与部分的撕裂；拉扯与挫伤也会伴随着撕裂伤。神经因外伤或其他原因造成截断后，神经缝合手术(显微手术)必须于高倍显微镜下进行，常见的神经手术缝合技术有断端缝合、神经束缝合、神经移植、神经管接合等四种缝合技术。「断端缝合术」，就是将损伤神经干的两断端做一平整面处理，再将两断端的神经外膜及血管对齐，并以缝线穿过两断端的神经外膜，将之缝合。若将损伤神经干中之神经束群以显微的技术缝合，称为「神经束缝合术」。这二种技术，只适用在断裂长度较短的受损神经。神经断裂间隙较大时，就需考虑施行神经移植或神经管接合术了。「神经移植术」，就是取用自己身体里的一段神经移接到断裂缺损的神经部位之手术，腓神经是最常被用来移植的好选择。「神经管接合术」，就是将神经两断端缝入一段生医材料制成之圆管，用以导引及支持再生神经纤维之成长，也同时将会阻碍神经再生的细胞及其分泌物阻挡在圆管外。

神经接合后，神经纤维会由结合端开始顺着原有神经纤维路径，以每天约1mm速度往远程生长。结合后的神经再生情况，会因人而异，也不见得最后结果都能尽如人意。神经瘤(neuroma)是在神经损伤后所形成的，为一团神经纤维，在上方拍打或碰触会有明显的疼痛感，甚至有「过度敏感」的现象，故会影响到个案用伤手去执行功能性活动的意愿。缝合区域的疤痕，若增生过多，也会阻碍神经纤维往远程的生长速度。

神经经过手术缝合后，经过一段时间，理论上感觉神经轴突会再生长并支配到表皮接受器。但由于再生的感觉神经轴突可能不会很完整，因而导致一些神经纤维和接受器没有恢复原有功能或是功能异常(过度敏感)，此时就需接受感觉方面的治疗。感觉治疗，可视个案状况分为「感觉再教育」与「减敏感」治疗两种，其治疗目标是恢复个案原有的感觉或触觉辨识功能。Parry在1966首先提出「感觉再教育」；而Dellon在1974提出「高度建构感觉再教育」的计划，他把计划分成早期和晚期训练，早期以振动觉为基础、晚期以动态本体觉和持续的触

觉为基础。Parry 和 Dellon 都使用刺激定位和物体辨认方式，透过视觉提示并专注在刺激上，当视觉被遮蔽时，则使用记忆以达到高度皮层整合作用，个案透过增进特定技巧及概化到其他感觉刺激来代偿其缺失的感觉。

在感觉再教育中很重要的元素就是要每天重复训练，许多研究显示「感觉再教育」在动机强的个案中可获得较佳的改善。所有计划都强调使用多种不同的刺激重复地来刺激感觉接受器。一般常用训练的方式为：首先须闭起眼睛(试着辨识接触物)、然后睁开(观看刚才的辨识结果是否正确)、再闭起眼(如果不正确则再重来一次)的顺序来进行。在训练过程中所提供的回馈，训练时间的长短须有所限制，以避免过度疲劳和过大挫折感。为预防二次伤害，训练用物品必须对无感觉区域不具潜在性危险(如：尖锐、温度)。此外应提供居家治疗方案来加强在治疗期间之学习成效。(图 2)



(图 2)

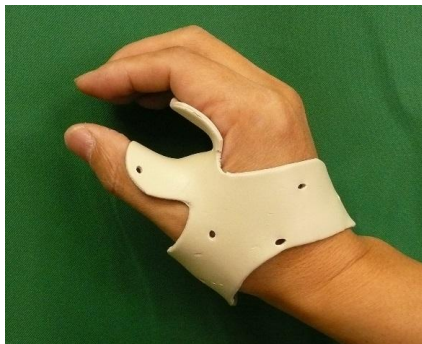「减敏感」治疗，是针对有感觉过度敏感的个案，使其感觉接受器的阈值提高，下降其过度敏感症状的治疗方法。其训练方式与「感觉再教育」不同，虽然使用的训练物品相同，但不需要闭眼的过程，且使用训练物品的顺序也不同。「减敏感」治疗的物品选择顺序：由小敏感到大敏感的选择标准；而「感觉再教育」的物品选择顺序是：由大刺激到小刺激的选择标准。

以下分别针对手部的三条神经断裂伤，作较详细的作业治疗之介入：

### (一) 正中神经损伤(Median Nerve Lesion)

正中神经在手腕部位撕裂会造成低位正中神经麻痹, 受其支配的对掌拇指肌、外展拇短肌、食指和中指蚓状肌会受到影响。受伤位置在手肘或手肘附近, 受其支配的中指及食指的屈指深肌、所有屈指浅肌、旋前圆肌、旋前方肌皆会受影响, 而造成动作方面的损伤。

正中神经是最重要的感觉神经, 会造成大拇指、食指、中指的动作及无名指桡侧面感觉丧失, 所以损伤后会严重影响手的功能。动作方面因外展拇短肌及对掌拇指肌缺少神经支配, 手掌鱼际肌萎缩呈现扁平状, 无法做出对掌动作, 故大拇指会呈现内收的姿势, 称为猿状手(ape hand)。此姿势容易导致大拇指虎口处挛缩的发生, 针对此情形可使用短型对掌副木(short opponens splint)来维持大拇指外展对掌的姿势(图 3), 日后病人在抓握时, 才能有足够的虎口空间(web space)。



(图 3)

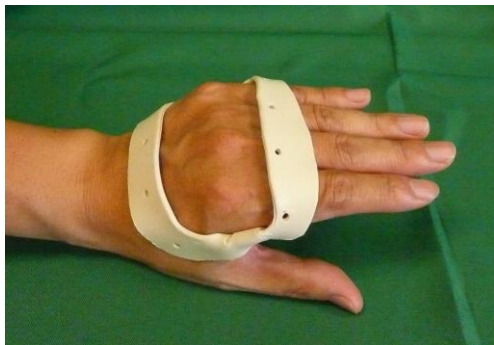正中神经撕裂后, 动作恢复较感觉早。教导个案执行被动动作活动度, 其目的在维持关节的活动度, 如: 维持前臂旋前动作、大拇指的活动度等。在等待感觉恢复的期间, 可使用代偿方法, 如: 视觉提示、配合环境的适应性设备、调整握把等, 以避免受伤, 提高菜单现。

### (二) 尺神经受损(Ulnar Nerve Lesion)

尺神经受损的部位若在低位尺神经(如: 手腕)的地方, 无名指及小指尺侧的感觉会丧失, 受其支配的内收小指肌、屈小指肌、对掌小指肌会被

影响，因而丧失尺侧横向掌腕骨弓 (ulnar transverse metacarpal arch)，而使手掌面变的平坦；背侧及掌侧的骨间肌因无神经的支配，所以没有手指外展或内收的动作；无名指及小指的蚓状肌受影响而无法作掌指关节屈曲，因此外在伸指肌(extrinsic extensor)收缩时，会造成掌指关节过度伸直，指间关节屈曲，呈现爪形手(claw hand)，也会影响到精细动作的操作技巧。

治疗方法有：(1)穿戴抗爪型手(anti-claw hand) 副木-即**掌指关节阻挡副木(MP blocking splint)** (图 4)来维持掌指关节在稍为屈曲的姿势，避免**掌指关节过度伸直**，拉扯到无名指与小指的内在肌；(2)教导个案针对感觉丧失的代偿方法，以避免二次伤害；(3)维持在指间关节伸直下，掌指骨关节的被动活动度，注意不要使近端指间关节发生屈曲挛缩。



(图 4)

尺神经受损的部位若在高位尺神经(如：在手肘)附近受伤，受其支配的无名指及小指的屈指深肌、尺侧屈腕肌就会有影响。无名指与小指的爪形手虽没有那么明显，但要注意因内在肌受影响而无法做出对掌动作的情形。治疗方式与低位尺神经受损一样。但是屈指深肌不能做出动作时，还需要教导个案如何维持无名指与小指的指间关节之被动活动度，来避免挛缩。

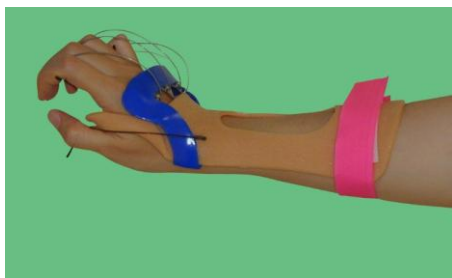
### (三) 桡神经损伤(Radial Nerve Lesion)

桡神经因支配手部各伸肌，依据损伤位置不同，会有不同的伸肌群瘫痪，且出现腕下垂，拇指及各手指下垂，不能伸直掌指关节等垂手(drop



hand)现象。低位桡神经的**深层运动分支(deep motor branch)**受伤，就叫做**后骨间神经麻痹(posterior interosseous palsy)**，**肱桡肌**与桡侧伸腕长肌的功能通常不受影响。当费力的将手腕伸直时，手腕会有强烈的桡侧偏移现象。会影响到掌骨与指骨间关节伸直动作，也会影响到手背面靠桡侧的感觉能力。**高位桡神经损伤**常会在肱骨骨折的个案身上看到，因为桡神经走向是从肱骨的后面绕到前面，肱骨骨折时容易被拉扯到。此情况造成手背面靠桡侧的感觉能力会丧失，虽保有三头肌的功能，但是旋后肌和手腕与手指的伸直肌却会丧失功能。

在等待神经重新生长或是重建手术的恢复期中，维持关节的动作活动度是很重要的。治疗方法需要维持手腕伸直，避免垂腕姿势，可使用静态副木，如竖腕副木，将手腕摆放在伸直 30 度，手指不受限制。另一选择是穿戴**动态副木(dynamic splint)**，**将手腕、手指及拇指的掌指关节吊起伸直**，也就是利用副木动态装置，将手指张开，始能从事功能性的握握与抓放动作。这对需要漫长等待神经重新生长时期的来说，能早期提供手部功能性动作的副木，是个有效的处置方法。(图：5)



(图：5)

### 三、结语

手部因受外力牵撕或割伤引起神经的断裂伤，通常都需要手外科医师的显位手术修复，在等待神经再生的漫长的恢复期时，应注意预防受伤神经所支配的肌肉产生萎缩。物理治疗方面，可使用电刺激，防止肌肉萎缩；适度的热疗及理疗可促进患部周围的血液循环，降低局部的肿痛。在康复的过程中，利用适当的副木支持及运动，来保持正确姿势及维持关节活动度，避免挛缩。一旦确定神经开始生长，遵循适当的感觉及运动之训练计划，手部的肌力、感觉及操作功能都可以恢复到相当的程度。